



Dr. Marisa Roncati

Laureata in Lettere Classiche nel 1981, presso l'Università di Bologna. Laureata in Odontoiatria e Protesi Dentaria presso l'Università di Ferrara, nel 2000. Igienista Dentale, diplomata a Boston, U.S.A., nel 1984, presso la Forsyth School, Harvard University. Prof. a c. Corso di Laurea in Igiene Dentale presso Università Politecnica delle Marche (2008 - attuale). Docente Titolare del modulo didattico "Follow up ed igiene professionale post protesica" al Master Universitario di II livello di Bologna di Protesi ed Implantoprotesi con Tecnologie Avanzate (2008 - attuale). Autrice di pubblicazioni su riviste scientifiche internazionali e relatrice a congressi e corsi nazionali ed internazionali.

Fig. 1 Rimozione di abbondanti depositi calcificati in sede sopra gengivale con l'utilizzo di strumento ad ultrasuoni Multipiezo - Mectron

Dr. Marisa Roncati

TERAPIA PARODONTALE NON CHIRURGICA

La strumentazione parodontale non chirurgica, sempre specifica e personalizzata, è necessaria come trattamento iniziale e come terapia di mantenimento di qualsiasi patologia infiammatoria, placca indotta. La fase diagnostica è sempre cruciale, a cui segue una congrua terapia causale che si compendia in due elementi essenziali: l'igiene domiciliare e la strumentazione professionale, entrambe si associano a strategie e protocolli, che se ben condotti, possono permetterci di risolvere gran parte dei problemi parodontali dei nostri pazienti.

L'obiettivo primario dell'igiene professionale è quello di ridurre i batteri patogeni e, quindi, contrastare la progressione dell'infiammazione e recidive di malattia (Aimetti M, 2014, Cugini MA, e Coll., 2000.)

Attualmente, l'approccio al paziente parodontale è notevolmente diverso, rispetto al passato, quando si suggeriva di eseguire scaling e root planing, per ottenere una rimozione efficace di prodotti batterici, quali lipopolisaccaridi/endotossine. Studi in vitro hanno, viceversa, accertato che le endotossine batteriche aderiscono, solo debolmente, alla superficie radicolare, e anche gli ultrasuoni riescono ad eliminarle, per cui non è assolutamente necessario, né tanto meno indicato, insistere nella rimozione del cemento, cosiddetto "contaminato" (Heitz-Mayfield LJ, Lang NP, 2013).

La levigatura di radice è dunque un "overtreatment". La strumentazione parodontale non chirurgica è sempre necessaria, in presenza di biofilm/tartaro, ma deve essere adeguata a rimuovere la noxa patogena rilevata, rispettando l'integrità biologica dei tessuti (Roncati M. e Parma Benfenati S., 2015).

L'asportazione dei depositi calcificati è essenziale e sempre indicata, in quanto fattore ritentivo del biofilm, viceversa la rimozione in-

tenzionale, di sostanza radicolare e di cemento contaminato, risulta oltremodo sconsigliata (Apatzidou DA, 2012). Per cui al termine "root planing" si preferisce la definizione inglese: "debridement" (Heitz-Mayfield LJ, Lang NP, 2013), che si traduce con il vocabolo "decontaminazione radicolare", oppure si suggerisce l'espressione strumentazione parodontale non chirurgica (Roncati M. e Parma Benfenati S., 2015).

In caso di abbondanti depositi calcificati, in sede sopra gengivale, si raccomanda l'utilizzo di strumenti ad ultrasuoni con inserti di dimensione standard, al fine di rimuovere alquanto rapidamente il tartaro in sede sopragengivale. (Fig.1).

In questo caso l'inserto può essere inizialmente posizionato di punta, come rappresentato nel disegno (Fig. 1). Si raccomanda di azionare sempre l'inserto ad ultrasuoni, con un moto oscillatorio, prima di attivare il pedale di controllo, per tutelare il comfort del paziente. Dopo pochi movimenti, il "baluardo" di tartaro dovrebbe frantumarsi.

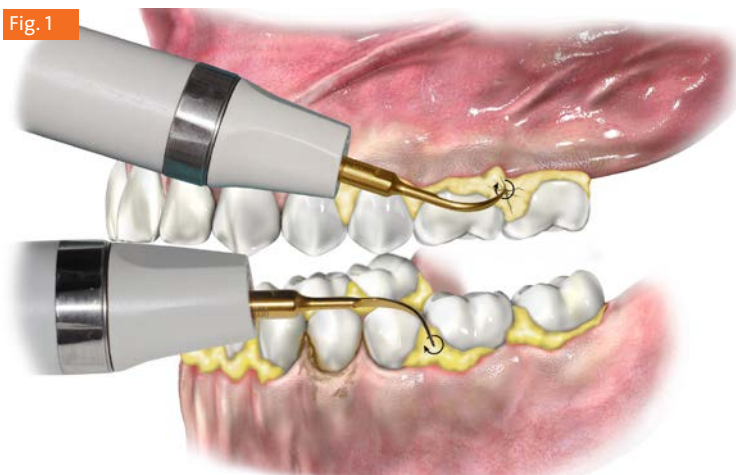


Fig. 1

La potenza dell'apparecchio ad ultrasuoni è regolata in modalità medio/alta, in caso di abbondanti depositi calcificati, e in modalità media/bassa, in presenza di depositi localizzati e/o di sensibilità del paziente.

Si raccomanda di azionare gli ultrasuoni, sempre con l'inserto già in movimento, per tute-

lare il comfort del paziente. Eseguire movimenti oscillatori di escursione molto ridotta in direzione mesio-distale, disto-mesiale, apico-coronale e corono-apicale, con la punta dell'inserto rivolta verso l'apice del dente, ma anche con la punta dell'inserto rivolta in direzione coronale, soprattutto per rimuovere depositi al di sotto dell'area di contatto interdentale.

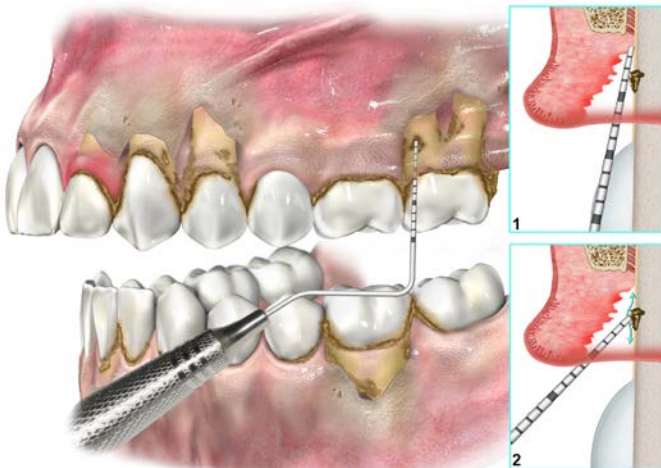
La pressione deve sempre essere molto delicata, sufficiente per impugnare con sicurezza lo strumento, senza applicare alcuna forza sui depositi (ricordiamo che è la vibrazione degli ultrasuoni a distaccare il tartaro, non certo la pressione con cui si esegue il movimento).

Non insistere per tempi prolungati in una stessa zona, viceversa si raccomanda di passare ad altri denti e ritornare, successivamente, all'elemento, che ancora presenta depositi residui, per completarne la rimozione.

La strumentazione parodontale non chirurgica, eseguita con apparecchi ad ultrasuoni, permette di rimuovere velocemente abbondanti depositi calcificati in sede sopra gengivale.

Dopo aver completato la strumentazione sopragengivale con gli strumenti ad ultrasuoni e prima di iniziare la strumentazione sottogengivale, è essenziale eseguire una valutazione diagnostica della profondità di tasca (Fig. 2, riquadro 1), associata al rilevamento di depositi calcificati, utilizzando la sonda di punta (Fig. 2, riquadro 2) (Roncati M. e Parma Benfenati S., 2015).

Fig. 2

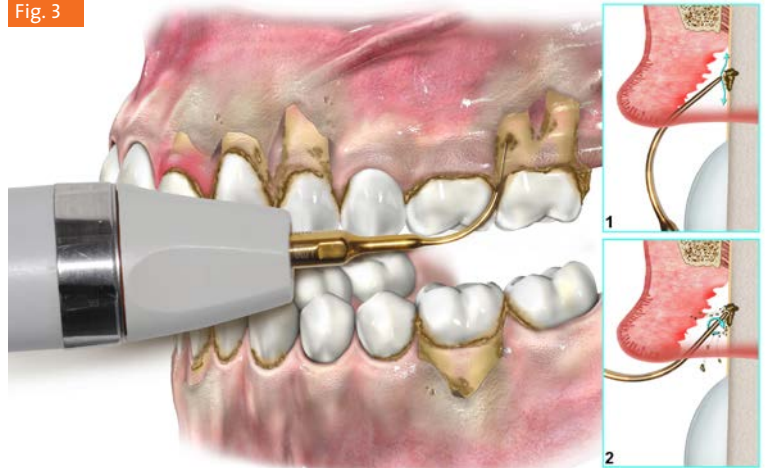


L'inserto ad ultrasuoni, ad apparecchiatura spenta, rileva i depositi calcificati presenti (Fig. 3, riquadro 1), prima di essere utilizzato con movimenti di attivazione (Fig. 3, riquadro 2) (Roncati M. e Parma Benfenati S., 2015).

Si raccomanda di utilizzare lo strumento ad ultrasuoni, inizialmente spento, con un movi-

mento "esplorativo", nella direzione indicata dalle frecce (Fig. 3, riquadro 1), prima di azionarlo, per poi utilizzarlo con un movimento di attivazione (Fig. 3, riquadro 2), con effetto ablativo.

Fig. 3



La strumentazione non chirurgica è continuamente guidata dall'utilizzo della sonda parodontale, che valuta l'efficacia del trattamento eseguito, rileva eventuale tartaro residuo presente e soprattutto indica all'operatore l'esatto target della strumentazione successiva, che dovrà proseguire, fino a che, sempre la sonda parodontale, accerterà la completa rimozione dei depositi rilevati (Roncati M., 2015).

È sempre necessario rilevare i depositi sottogengivali, con una sonda parodontale, che va tenuta obliqua, rispetto all'asse verticale del dente.

La sonda viene fatta scorrere, in direzione apico-coronale e corono-apicale, con un movimento lento, per individuare tutti i depositi presenti, studiarne accuratamente morfologia e distribuzione, raccogliendo il maggior numero di informazioni possibili, per meglio programmare la successiva strumentazione.

Anche in sede sottogengivale, si raccomanda, di posizionare inizialmente l'inserto, di punta o con la sua parte laterale, su un deposito di tartaro, e successivamente, cominciare ad eseguire un movimento oscillatorio, sul posto, prima di attivare l'apparecchiatura, schiacciando il pedale di controllo. Questo accorgimento permette di tutelare il comfort del paziente. È cruciale evitare di esercitare una pressione statica

Fig. 2 Valutazione diagnostica della profondità di tasca e rilevamento di depositi calcificati utilizzando apposita sonda.

Fig. 3 L'inserto ad ultrasuoni, ad apparecchiatura spenta, rileva i depositi calcificati presenti, prima di essere utilizzato con movimenti di attivazione.

che procurerebbe un fastidioso “effetto martello”, con conseguente dolenzia e sofferenza per il soggetto in cura.

Si consiglia di disattivare frequentemente il pedale di controllo, per non surriscaldare l'elemento dentale.

Nella modalità SOFT MODE il movimento dell'inserto è più delicato, ma non meno efficace. La frequenza è la stessa ma le oscillazioni sono meno ampie.

La punta dell'inserto è maggiormente efficiente nella sua porzione terminale, per i primi 4 mm circa, a partire dalla punta apicale dell'inserto.

In caso di tartaro distribuito in tasche molto profonde è necessario applicare l'inserto a più livelli, in modo da sottoporre le varie quote della lesione parodontale, ad una adeguata strumentazione.

La strumentazione parodontale non chirurgica deve proseguire, secondo le indicazioni raccolte dal rilevamento del tartaro residuo, tramite sonda parodontale. L'operatore utilizzerà sia gli strumenti ad ultrasuoni, con inserto sottile sia strumenti manuali.

Gli ultrasuoni sono particolarmente indicati per il trattamento delle biforcazioni.

La posizione dell'operatore deve variare di frequente, per favorire un movimento corretto e una postura comoda.

La strumentazione ad ultrasuoni è particolarmente indicata a livello delle linee d'angolo, area di transizione tra superfici: linguale/palatale e distale, oppure linguale/palatale e mesiali, zone queste frequentemente trascurate, o inavvertitamente „saltate“, nei movimenti di strumentazione manuale tradizionale.

In sede di line angle, la punta dell'inserto rivolta verso l'apice del dente e i movimenti sono prevalentemente in direzione verticale, con andamento apico/coronale e corono/apicale.

Si raccomanda, inoltre, di alternare frequentemente l'uso della sonda parodontale all'utilizzo degli ultrasuoni, allo scopo di verificare l'efficacia della strumentazione eseguita e di valutare la presenza di depositi residui, soprattutto se localizzati in profondità.

La strumentazione deve essere: selettiva, specifica, mirata ai depositi presenti, senza prolungarne l'utilizzo oltre l'asportazione del tartaro, evitando cioè un “overtreatment”.

Solo la sonda parodontale, accerta la completa efficacia della strumentazione ad ultrasuoni.

In presenza di manufatti protesici sostenuti da impianti si utilizza un inserto specifico, con un terminale conico in PEEK, di 10 mm di lunghezza operativa, particolarmente idoneo alla strumentazione della superficie in titanio.

L'inserto è mantenuto obliquo, rispetto all'asse verticale dell'impianto, per penetrare con delicatezza nella tasca perimplantare. Il movimento è rallentato,

cauto, mai statico, attento a detergere la superficie sotto gengivale, senza traumatizzare il tessuto molle.

L'apparecchiatura ultrasonica multi-funzionale Mectron Multipiezo, grazie all'ampia gamma di inserti ad oggi disponibili, è in grado di gestire, oltre al trattamento parodontale non chirurgico precedentemente descritto, anche ulteriori applicazioni in endodonzia, quali la detersione e la preparazione dei canali radicolari, la rimozione di perni endocanalari, di calcoli pulpari, di materiale da otturazione o di strumenti fratturati all'interno dei canali.

Trova inoltre applicazione in conservativa e in protesica: nella preparazione e nel riposizionamento del margine protesico o nella preparazione di cavità. Grazie alla speciale funzione Pulse mode, dedicata specificatamente alla protesi, è possibile eseguire una efficace rifinitura del margine cervicale.

Fig. 4 Asportazione di concrezioni e biofilm in sede sottogengivale con strumentazione ad ultrasuoni ed inserto dedicato.

Fig. 5 La strumentazione ad ultrasuoni è particolarmente indicata a livello delle linee d'angolo, area di transizione tra superfici: linguale/palatale e distale, oppure linguale/palatale e mesiali.

Fig. 6 inserto base ICS Mectron con terminale conico IC1 in PEEK, particolarmente indicato in presenza di manufatti protesici sostenuti da impianti.

